

**UNIVERSIDADE FEDERAL RURAL DE PERNAMBUCO**

**BACHARELADO EM ZOOTECNIA**

**DEPARTAMENTO DE ZOOTECNIA**

**MONOGRAFIA**

Aspectos macroscópicos do rúmen e do fígado de caprinos Saanen alimentados com palma forrageira e suplementação com óleo de linhaça.

**DEBORAH HELOISE SANTOS DA SILVA**

**RECIFE - PE  
AGOSTO 2025**

**UNIVERSIDADE FEDERAL RURAL DE PERNAMBUCO**

**BACHARELADO EM ZOOTECNIA**

**DEPARTAMENTO DE ZOOTECNIA**

**MONOGRAFIA**

Aspectos macroscópicos do rúmen e do fígado de caprinos Saanen alimentados com palma forrageira e suplementação com óleo de linhaça.

Deborah Heloise Santos da Silva

**Graduanda**

Profa. Dra. Kelly Cristina do Santos

**Orientadora**

Dr. Luiz Wilker Lopes da Silva

**Coorientador**

**RECIFE - PE  
AGOSTO 2025**

S586a Silva, Deborah Heloise Santos da  
Aspectos macroscópicos do rúmen e do fígado de caprinos  
Saanen alimentados com palma forrageira e suplementação com  
óleo de linhaça / Deborah Heloise Santos da Silva. – 2025.  
38 f.: il.

Orientador(a): Kelly Cristina dos Santos.  
Trabalho de Conclusão de Curso (Graduação) – Universidade  
Federal Rural de Pernambuco, Departamento de Zootecnia, Recife,  
BR-PE, 2025.

Inclui referências e apêndice(s).

1. Caprinos - Alimentação e rações 2. Distúrbios da nutrição em  
animais 3. Papilas gustativas I. Santos, Kelly Cristina dos, orient.  
II. Título

CDD 636.39

**UNIVERSIDADE FEDERAL RURAL DE PERNAMBUCO**

**BACHARELADO EM ZOOTECNIA**

DEBORAH HELOISE SANTOS DA SILVA

**Graduando**

Monografia submetida ao Curso de Zootecnia como requisito parcial para obtenção do grau de Bacharel em Zootecnia.

Aprovado em ..../.../...

Examinadores:

---

Profa. Dra. Kelly Cristina do Santos  
Orientador (a)

---

Dr. Luiz Wilker Lopes da Silva  
Coorientador

---

Prof. Dr. Marcelo de Andrade Ferreira  
Examinador I

---

Me. Caio Cesar Carneiro dos Santos  
Examinador II

“Se o multiverso realmente existir, e eu acredito que exista, espero que em todas as versões eu tenha tido a benção de ser bisneta e neta dos meus avós, filha dos meus pais, irmã da minha irmã, sobrinha dos meus tios, e principalmente, espero que em todas as versões eu tenha encontrado algo que me faça feliz como a Zootecnia faz.”

(Deborah H. S. Silva, 2024)

## AGRADECIMENTOS

À Deus, por não ter me deixado sem amparo e por todas as vezes que não me deixou desistir dos meus sonhos.

À toda minha família que mesmo sem saber o que eu faço da vida me apoiou e me proporcionou tudo de melhor nessa jornada; em especial aos meus pais por serem meu maior exemplo de vida e persistência, amo vocês.

Aos amigos que fiz durante o curso, Bruna, Hiasmyn, Maria Eduarda, Silas, João Pedro, Luana, Ícaro e Antônio, que foram caos e risadas ao longo da graduação, tornando-a mais leve; em especial ao meu sexteto, sem vocês eu não chegaria até aqui e não teria vivido coisas tão incríveis.

Aos amigos de “fora” da universidade que me ouviram e me ajudaram nessa jornada, e principalmente por me lembrarem que a vida presta; em especial ao grupo “sair, beber & falar” por tudo e por sempre.

Aos meus chefinhos(a) Luiz, Matheus e Maria Vitória por todo o ensinamento que me passaram ao longo dos experimentos vividos junto; também aos queridos Salmo, Chico, Gaby, Rafael e Rabia que me ensinaram e acolheram muito no laboratório; também, mas não menos importante, todos os “pós-graduandos” que passaram pela minha jornada acadêmica e me ensinaram algo ou me arrancaram risadas; em especial meu primeiro chefinho Luiz, por me coorientar nesta monografia e por me orientar durante vários momentos na graduação.

Aos professores da graduação, em especial os professores Francisco e Pierre por me orientarem em iniciação científica durante a graduação e por todos os conhecimentos passados.

À professora Kelly, minha mainha científica, que não só me ajudou na orientação desta monografia como me mostrou que eu posso alcançar grandes coisas.

À todos que me ajudaram na obtenção dos meus resultados para esse trabalho, seja no dia-a-dia do experimento ou no dia do abate dos animais, vocês foram peças importantes.

À todos que passaram pela minha vida e de alguma forma me marcaram e me ajudaram nesse longo processo que é a graduação.

Meu muito obrigada, vocês são ímpar.

## SUMÁRIO

<b>LISTA DE FIGURAS.....</b>	<b>7</b>
<b>LISTA DE TABELAS.....</b>	<b>8</b>
<b>RESUMO.....</b>	<b>9</b>
<b>ABSTRACT.....</b>	<b>10</b>
<b>1. INTRODUÇÃO.....</b>	<b>11</b>
<b>2. OBJETIVOS.....</b>	<b>12</b>
2.1 Objetivo geral.....	12
2.2 Objetivos específicos.....	12
<b>3. REFERENCIAL TEÓRICO.....</b>	<b>12</b>
3.1 Fisiologia e morfologia do rúmen.....	12
3.2 Fisiologia e morfologia do fígado.....	14
3.3 Características da palma forrageira e do feno de capim tifton 85.....	15
3.4 A importância da fibra na alimentação de ruminantes.....	15
3.5 Características do óleo de linhaça dourada.....	16
3.6 Distúrbios nutricionais em ruminantes.....	17
3.6.1 Acidose ruminal.....	17
3.6.2 Timpanismo ruminal.....	18
3.6.3 Laminite.....	19
3.6.4 Abscesso hepático.....	19
<b>4. MATERIAL E MÉTODOS.....</b>	<b>21</b>
4.1 Local, animais e dieta.....	21
4.2 Abate, coleta e avaliação macroscópica.....	22
<b>5. RESULTADOS E DISCUSSÃO.....</b>	<b>25</b>
<b>6. CONCLUSÃO.....</b>	<b>32</b>
<b>7. REFERÊNCIAS.....</b>	<b>33</b>

## LISTA DE FIGURAS

Figura 1: imagens base para avaliação das papilas e mucosa ruminal.....	23
Figura 2: imagens base para avaliação de papilas e mucosa ruminal.....	24
Figura 3: imagens base para avaliação de abscesso hepático.....	24
Figura 4: Rúmens representativos dos animais submetidos à dieta 1.....	27
Figura 5: Rúmens representativos dos animais submetidos à dieta 2.....	28
Figura 6: Diferença no crescimento de papilas entre as dietas.....	29
Figura 7: Fígados representativos dos animais submetidos à dieta 1.....	31
Figura 8: Fígados representativos dos animais submetidos à dieta 2.....	32

## LISTA DE TABELAS

Tabela – 1. Participação dos ingredientes e composição química das dietas experimentais, na base da matéria seca.....	22
Tabela 2 – Avaliação macroscópica do rúmen de caprinos Saanen confinados, recebendo dietas contendo palma forrageira e suplementação com óleo de linhaça....	25

## **RESUMO**

Objetivou-se avaliar os aspectos macroscópicos do rúmen e do fígado de caprinos da raça Saanen alimentados com dietas contendo palma forrageira e suplementação com óleo de linhaça. O experimento ocorreu no Departamento de Zootecnia da UFRPE, no município de Recife, em Pernambuco. Foram utilizados 32 animais, com cerca de 3,5 meses de idade e peso vivo médio de 18 a 20 kg. Os animais foram distribuídos em um delineamento inteiramente casualizado. As dietas foram compostas por palma forrageira orelha de elefante (POEM), feno de capim tifton (FCT), farelo de soja (FS), milho triturado (MT), farelo de trigo (FT), óleo de linhaça (OL) e sal mineral (SM). Os tratamentos experimentais divididos em 2 dietas, tiveram como base milho triturado, farelo de soja, farelo de trigo, óleo de linhaça e sal mineral, com diferentes níveis de inclusão de PF sendo: D1 (40% FCT; 10% POEM); D2 (10% FCT; 40% POEM). Após 60 dias de confinamento e 15 dias de adaptação, os animais foram abatidos e os órgãos (rúmen e fígado) foram avaliados visualmente quanto à coloração, integridade e presença de lesões. No rúmen, observou-se maior desenvolvimento de papilas em animais que consumiram dieta com maior proporção de palma forrageira, sem ocorrência de lesões ou sinais visíveis de distúrbios nutricionais. No fígado, não foram observadas alterações morfológicas aparentes entre os tratamentos, sugerindo tolerância às dietas testadas. Conclui-se que, nas condições experimentais, o uso de palma forrageira associada ao óleo de linhaça não provocou alterações macroscópicas indicativas de distúrbios nutricionais nos órgãos avaliados. Recomenda-se a realização de análises histológicas e bioquímicas para uma avaliação mais aprofundada.

**Palavras-chave:** caprinos leiteiros; distúrbios nutricionais; papilas ruminais.

## **ABSTRACT**

The objective of this study was to evaluate the macroscopic aspects of the rumen and liver of Saanen kids fed diets containing forage cactus and linseed oil supplementation. The experiment took place at the Department of Animal Science of UFRPE, in the city of Recife, Pernambuco. Thirty-two animals were used, approximately 3.5 months of age and with an average live weight of 18 to 20 kg. The animals were distributed in a completely randomized. The diets consisted of elephant ear forage cactus (POEM), tifton hay (FCT), soybean meal (FS), crushed corn (MT), wheat bran (FT), linseed oil (OL) and mineral salt (SM). The experimental treatments were divided into two diets based on ground corn, soybean meal, wheat meal, flaxseed oil, and mineral salt, with different levels of PF inclusion: D1 (40% FCT; 10% POEM); D2 (10% FCT; 40% POEM). After 60 days of confinement and 15 days of adaptation, the animals were slaughtered, and the organs (rumen and liver) were visually evaluated for color, integrity, and presence of lesions. In the rumen, greater papillae development was observed in animals that consumed a diet with a higher proportion of forage cactus, without the occurrence of lesions or visible signs of nutritional disorders. In the liver, no apparent morphological changes were observed between treatments, suggesting tolerance to the tested diets. It is concluded that, under the experimental conditions, the use of forage cactus associated with flaxseed oil did not cause macroscopic changes indicative of nutritional disorders in the evaluated organs. Histological and biochemical analyses are recommended for further evaluation.

**Keywords:** dairy goats; nutritional disorders; ruminal papillae.

## 1. INTRODUÇÃO

A caprinocultura desempenha um papel relevante na segurança alimentar, na geração de renda e na sustentabilidade de sistemas produtivos. No Brasil, a caprinocultura está fortemente concentrada na região Nordeste. Com um rebanho de 3.364.369 cabeças, o estado de Pernambuco é o estado com o segundo maior rebanho caprino do Brasil, sendo a maior concentração de criação no interior do estado (IBGE, 2023). A produção leiteira é alternativa de aumento de renda dos produtores no nordeste (Oliveira, 2020) e em derivação da alta demanda de carne, os animais excedentes da produção de leite apresentam grande potencial para utilização na produção de carne apesar das carcaças magras e com pouca gordura (Yañez et al., 2006).

Na tentativa de atender as demandas do mercado, muitas pesquisas são realizadas visando estabelecer estratégias nutricionais para intensificar a produção e para mantê-la mesmo durante o período de baixa produção de alimentos (Santos et al., 2023). Nesse contexto, a palma forrageira (*Opuntia* spp.) que é rica em energia (carboidratos não fibrosos: 509 g/kg de MS; Cardoso et al., 2019) e altamente adaptada a regiões semiáridas, devido ao seu metabolismo fotossintético, é um recurso forrageiro amplamente utilizado no Nordeste (Santos et al., 2022). Adicionalmente, a associação da palma forrageira com fontes lipídicas como o óleo de linhaça, por exemplo, tem sido estudada por demonstrar potencial em modular a fermentação ruminal e, em última instância, a composição do produto final (carne, leite e seus derivados) (Gama et al., 2021; Silva, 2024b). No entanto, a adição de lipídios à dieta de ruminantes pode ser tóxico aos microrganismos ruminais, causando efeitos deletérios às suas membranas e, conseqüentemente, pode reduzir a digestibilidade da fibra da dieta (Carvalho, 2012; Silva, 2020).

Apesar da amplitude de variação nas exigências de fibra na alimentação de ruminantes, parte-se sempre do princípio que os ruminantes são herbívoros, isto é, necessitam ingerir fibra para manutenção da saúde do sistema digestório e bem-estar fisiológico (Malafaia, 2014). Dietas com baixos teores de fibra podem provocar modificações relevantes no funcionamento ruminal e hepático, exigindo avaliações mais detalhadas (Silva et al., 2019). Desequilíbrios nutricionais, especialmente em propriedades com manejo alimentar inadequado, são causa frequente de distúrbios metabólicos como acidose ruminal, timpanismo e laminite (Santana et al., 2014).

Dietas com altos teores de carboidratos altamente fermentescíveis e baixos níveis de fibras podem alterar o perfil da microbiota ruminal e, conseqüentemente, os produtos da fermentação ruminal (Silva, 2024a). Isto pode afetar o bem-estar animal e o desempenho dos

animais, além de elevar os custos de produção (Viana et al., 2022). Neste sentido, ainda são escassos os estudos que avaliem, de forma integrada, alterações morfológicas em órgãos, como o rúmen e o fígado, especialmente em sistemas alimentares baseados em plantas forrageiras adaptadas ao semiárido, como a palma forrageira em dietas com baixa inclusão de fibra e suplementadas com óleo.

A avaliação da ocorrência de indicadores de distúrbios nutricionais pode favorecer a realização de ajustes nas dietas, promovendo melhora no aproveitamento de nutrientes e otimização da conversão alimentar, garantindo ao animal bem-estar nutricional e ao consumidor produtos de melhor qualidade. Dessa forma, hipotetizou-se que a utilização de palma forrageira em substituição do feno de capim tifton na dieta de caprinos da raça Saanen provoca alterações macroscópicas no rúmen e no fígado, refletindo possíveis adaptações fisiológicas ou distúrbios nutricionais.

## **2. OBJETIVOS**

### **2.1 Objetivo geral**

Avaliar os aspectos macroscópicos do rúmen e do fígado de cabritos e cabritas Saanen alimentados com dietas contendo substituição de feno de capim tifton por palma forrageira e suplementação com óleo de linhaça.

### **2.2 Objetivos específicos**

Descrever e comparar alterações visuais (cor, textura, tamanho ou presença de lesões) nos órgãos em função da proporção de palma e feno na dieta;

Relacionar os achados anatômicos com potenciais distúrbios nutricionais;

## **3. REFERENCIAL TEÓRICO**

### **3.1 Fisiologia e morfologia do rúmen**

Junto ao retículo, o rúmen é parte principal do conjunto fermentativo e de quebra dos alimentos no ruminante, preparando-o para a digestão ao mesmo tempo em que absorve alguns nutrientes (Dyce, 2021). Localizado do lado esquerdo ele ocupa a maior parte da cavidade abdominal do animal, se estendendo desde o diafragma até a pelve. Segundo Dyce (2021) rúmen é dividido em sacos dorsal e ventral, e nos caprinos e ovinos o saco dorsal em conjunto com a extensa projeção caudal do saco cego ventral apresentam um aspecto assimétrico ao rúmen. Esses sacos são separados por pregas musculares projetadas na parede ruminal, os pilares (Furlan et al., 2006).

Com o seu desenvolvimento o caprino, que na fase de recém-nascido dependia exclusivamente de uma dieta líquida, na fase de juventude começa a apresentar mudanças morfofisiológicas no aparelho digestivo, se tornando assim um ruminante (Cunningham, 1992). Segundo Dukes (2017) à medida que o ruminante cresce e seu rúmen é povoado por bactérias, o comprimento e a largura das papilas aumentam; esse desenvolvimento ocorre em função da produção de butirato (AGV) proveniente dos grãos da dieta, que é de importância vital para a integridade do epitélio ruminal. Os autores Furlan et al. (2006) reiteram que o tamanho do rúmen-retículo será maior conforme mais forragem for ingerida pelo animal, inferindo que o volume está associado ao seu papel funcional de câmara fermentativa.

As papilas ruminais apresentam diversidade de formato e de tamanho, variando com a dieta consumida pelo animal (Cunningham, 1992). As papilas podem chegar a ter 1,5 cm de comprimento e contém um eixo de tecido conjuntivo altamente vascularizado (Furlan et al., 2006). Os AGVs, resultantes da fermentação que ocorre pelos microrganismos no rúmen, estimulam o desenvolvimento da mucosa, já a fibra da dieta parece estimular tanto a musculatura quanto a capacidade do rúmen. O epitélio ruminal possui quatro estratos celulares: basal, espinhoso, granuloso e córneo (tipicamente no ápice da papila) (Furlan et al., 2006). Segundo Resende Júnior et al. (2006) as alterações na mucosa do rúmen podem ser observadas de forma macroscópica no tamanho e na coloração das papilas.

No estudo de Barboza et al. (2019) em que as diferentes dietas demonstraram variações na altura e na largura das papilas ruminais. Os autores inferiram que a dieta com Feno de folhagem de mandioca e Palma forrageira (PF) apresentou a maior altura, e especularam que o fato estaria associado a uma maior absorção de energia, devido a concentração de AGVs na dieta. Corroborado também por Furlan et al. (2006) que afirmam que o hábito alimentar do ruminante define o número, tamanho e distribuição das papilas na mucosa ruminal.

Segundo Lima et al. (2019), a adição de até 45% de Palma forrageira na dieta resultou em uma diminuição linear na altura das papilas ruminais, que os autores correlacionam a uma baixa ingestão de FDN e à dependência das papilas da presença de um alimento sólido para estimulação física e produção de AGCC (ácidos graxos de cadeia curta).

Entretanto, os estudos citados ainda indicam o uso da PF como opção na alimentação que apesar das modificações ruminais não compromete o desempenho produtivo dos pequenos ruminantes.

### **3.2 Fisiologia e morfologia do fígado**

No animal adulto o fígado se localiza quase totalmente na metade direita do abdômen sob a cobertura das costelas (Dyce, 2021). O fígado é a maior glândula do corpo e recebe sangue da artéria hepática e da veia porta, e pode ser dividido em 4 lobos (Dias, 2021; Dyce, 2021; Mendonça, 2017). Segundo Getty (2008) o fígado saudável apresenta uma consistência firme elástica, apresentando uma capacidade e flexibilidade para se adaptar aos seus arredores.

O hepatócito ou célula hepática é a unidade funcional do fígado, contendo diversas organelas é responsável por realizar todas as funções químicas do fígado – que incluem a secreção de proteínas plasmáticas, proteínas de fase aguda como o fibrinogênio, fatores de coagulação e excreção de bilirrubina (Dukes, 2017). Armazenamento de nutrientes em forma de energia, síntese de ácidos biliares, secreção e absorção de bile, modulação do metabolismo de lipídios, metabolismo de carboidratos (glicogênese, gliconeogênese e glicogenólise) e desintoxicação da maioria dos xenobióticos também fazem parte das funções do hepatócito (Cunningham, 1992).

De acordo com Kumar (2010) é por conta da função de captar, transformar e armazenar metabólitos, neutralizar e eliminar substâncias e toxinas que o fígado se torna mais suscetível a um leque de insultos de origem variável (microbiana, circulatória, tóxica ou metabólica). A concentração dietética de energia afeta de forma significativa o fígado quanto ao desenvolvimento dos órgãos, podendo ocasionar danos e comprometimento da função hepática (Xue et al., 2021).

No estudo desenvolvido por Dias (2021) inferiu-se que a presença de oxalato nas palmas forrageiras resistentes à cochonilha-do-carmim (miúda e orelha de elefante mexicana) promove necrose de coagulação e congestão hepática, mas não compromete os parâmetros produtivos sendo recomendado o uso por até 86 dias na alimentação de ovinos em confinamento.

Na pesquisa realizada por Silva (2017) em que os tratamentos consistiram na substituição parcial de feno de capim-tifton por diferentes variedades de palma forrageira (orelha de elefante mexicana, IPA-Sertânia e miúda) concluiu-se que na alimentação de ovinos o uso de palma forrageira até 70 dias de confinamento não causa danos aparentes ao fígado dos animais.

### **3.3 Características da palma forrageira e do feno de capim tifton 85**

Características como alto potencial produtivo (em média 130 t de matéria verde/ha) e capacidade adaptativa tem tornado a palma forrageira um volumoso essencial para a região

semiárida nordestina. A *Opuntia stricta* (Haw.) Haw., ou Palma Orelha de Elefante Mexicana (POEM) fornece adequada ingestão de energia, como também contribui para a manutenção da atividade fermentativa no rúmen, em razão de sua elevada digestibilidade e rápida degradação ruminal, fatos atribuídos à sua alta concentração de carboidratos não fibrosos (509 g/kg de MS). Entretanto, os baixos teores de proteína bruta (69 g/kg de MS) e matéria seca (77 g/kg de MS) e também o baixo teor de fibra em detergente neutro (262 g/kg de MS), que pode aumentar a taxa de passagem do alimento pelo trato gastrointestinal (Santos et al., 2022).

Apesar da composição variável com a idade de corte, cultivar, disponibilidade de nutrientes do solo, estação do ano e diversos outros fatores, a Palma apresenta, independente do cultivar teores relevantes de carboidratos não fibrosos (43,2% a 65%) que é uma excelente fonte de energia para os animais, mas seus baixos teores de matéria seca, proteínas e fibras podem ser um problema na obtenção de um bom desempenho animal (Frota et al., 2015). O alto teor de FDN de plantas forrageiras, como a palma, pode promover redução na ingestão de MS total, pois o enchimento do rúmen-retículo limita a entrada de mais alimento (Alves et al., 2016).

Bispo et al. (2007) e Lima et al. (2018) afirmam que ao colocar palma forrageira na dieta o pH do rúmen de caprinos e ovinos sofre redução, que pode ser explicada pelos altos níveis de CNF e a rápida degradação ruminal (Santos et al., 2022). Segundo Silva et al. (2019) os caprinos alimentados com palma forrageira, mesmo com a inclusão de feno de capim tifton (25-45%), apresentaram valores de pH mais baixos do que os ovinos (próximo ou abaixo de 6,0).

Outra forma de enfrentar a problemática da oferta de volumoso no período seco é a utilização de formas de conservação de forragem, como a fenação, um processo que permite a utilização e armazenamento da forragem por longo período com poucos danos a composição bromatológica da espécie utilizada (Pereira et al., 2022). O feno de capim-tifton 85 (*Cynodon dactylon*), é tido como um importante recurso forrageiro que apresenta valores médios de 829 g/kg de MS, 142 g/kg de PB, 769 g/kg de FDN (Cândido et al., 2022) é uma alternativa de fornecer volumoso ao caprino criado no sertão nordestino, visto que auxilia a forragem a preservar seus valores nutritivos.

Segundo Tavares et al. (2005) o aumento dos níveis de inclusão de Feno de capim-tifton (5; 15; 25; 35 e 45%) em associação com a palma aumentou tempos de ruminação, mastigação e ingestão da dieta, que pode ter sido influenciado pela menor densidade energética das dietas com maiores níveis de fibra, também podendo promover aumento no consumo, visto que o animal comeria até que a distensão física do rúmen limite a ingestão.

### **3.4 A importância da fibra na alimentação de ruminantes**

A fibra é uma substância formada por variados componentes químicos, como celulose, hemicelulose e lignina. Para ruminantes, a fibra é entendida como um conjunto de componentes vegetais com baixa digestibilidade que promovem o equilíbrio do rúmen através da ruminação (Alves et al., 2016).

Estimulando a mastigação (ingestão e ruminação), a fibra é importante nutricionalmente pela sua relação física do consumo e a manutenção normal da fermentação no rúmen (Alves et al., 2016). Segundo Tavares et al. (2005), que avaliou níveis crescentes de feno (5, 15, 25, 35 e 45%) em dietas à base de PF para caprinos, o tempo de mastigação total aumenta linearmente com a elevação da quantidade de feno nas dietas, que coincide com o maior valor de fibra em detergente neutro (45% = FDN 44,37%) inferindo que o aumento dos constituintes da parede celular promove maior tempo de mastigação.

Outra função importante da fibra é seu uso como substrato para os microrganismos ruminais, funcionando como fonte de energia para a sintetização de enzimas para hidrolisar a parede celular das plantas (Alves et al., 2016). Segundo Van Soest (2021), existe uma quantidade mínima de fibra necessária para ter concentrações adequadas de microrganismos no rúmen, que promove o processo de fermentação. Influencia a produção de ácidos graxos de cadeia curta (AGCC), principalmente acético, propiônico e butírico, que correspondem a 60-80% das necessidades energéticas dos ruminantes (Alves et al., 2016).

Segundo Alves et al. (2016), quando o teor de fibra das dietas é baixo, podem ocorrer inúmeras respostas negativas, como a alteração da fermentação no rúmen e acidose grave, que pode, em casos extremos, resultar na morte do animal. A deficiência de fibra reduz a mastigação e, conseqüentemente, a secreção salivar tampão, o que resulta em um pH ruminal mais baixo, alterando a fermentação ruminal e a produção de AGCC. Já a alta concentração de fibras na dieta pode reduzir o consumo devido a limitação física pelo enchimento do rúmen-retículo; além de reduzir a digestibilidade, a síntese de proteína microbiana e o aporte de energia do animal (Alves et al., 2016).

Segundo Silva (2024a) os baixos teores de FDN na PF levam a uma rápida taxa de passagem através do trato gastrointestinal, essa característica pode influenciar a biohidrogenação ruminal, diminuindo o tempo de adesão das bactérias às partículas alimentares e permitindo que mais ácidos graxos insaturados escapem do rúmen. É devido ao baixo teor de fibras que é crucial combiná-la com outras fontes de fibra para garantir os níveis recomendados de fibra (Silva, 2024b).

### **3.5 Características do óleo de linhaça dourada**

Buscando atender a crescente preocupação com a saúde do consumidor, tem-se buscado adotar estratégias nutricionais para modificar o perfil de ácidos graxos desses produtos, procurando diminuir a quantidade de ácidos graxos saturados (AGS) (Sousa, 2022). Para tal inclui-se na dieta do ruminante fontes lipídicas que funcionam como fonte de energia na dieta, como o óleo vegetal de linhaça dourada (*Linum usitatissimum* L.), que é rico em proteínas, ácido  $\alpha$ -linolênico e vitamina E (Silva, 2020a).

A linhaça é um dos vegetais que possui as maiores fontes de ácidos graxos essenciais da classe dos ômega-3 e ômega-6, sendo composta em média de 50% ácido  $\alpha$ -linolênico e 50-55% de ácido linolênico, que são importantes no tratamento de doenças cardíacas e câncer (ômega-3) e fisiologicamente participam da estrutura de membranas celulares, o que influencia na permeabilidade de vasos sanguíneos e na viscosidade do sangue, além de auxiliar nas funções plaquetárias e na reação inflamatória (Silva, 2020a).

O uso de fontes de gordura na alimentação animal pode impactar negativamente o processo fermentativo do rúmen, pois ao iniciar processos de biohidrogenação e hidrólise para degradar a gordura, ocorre interferência na atividade microbiana do rúmen (Inô et al., 2025; Kumar, 2017). Estudos para conhecer os efeitos de fontes lipídicas na absorção de nutrientes e sobre a fermentação ruminal têm sido desenvolvidos, como em Maia et al. (2006) que avaliou a inclusão de fontes de óleo na dieta de cabras em lactação e observou que dietas possuindo níveis de extrato etéreo acima de 7% na MS da dieta e a inclusão de 5,1% de óleo vegetal não altera os parâmetros de fermentação e não altera a digestibilidade dos nutrientes apesar de elevar o pH ruminal.

Segundo Silva (2019) a inclusão de óleo de linhaça na alimentação de cabras leiteiras até 3% pode ser utilizada sem prejuízo ao peso, a produção leiteira dos animais e sem alterações no comportamento ingestivo (alimentação, ruminação e ócio).

### **3.6 Distúrbios nutricionais em ruminantes**

#### **3.6.1 Acidose ruminal**

A rápida ingestão, sem adaptação prévia, de alimentos com alta concentração de carboidratos, ao serem fermentados no rúmen produz uma grande quantidade de ácido láctico, que provoca de forma inicial (subaguda) uma doença metabólica conhecida como acidose ruminal, que pode levar à acidose sistêmica (aguda) e sem o devido tratamento ocasiona óbito (Van Cleef et al., 2009).

A acidose pode ser aguda ou crônica, como já mencionado. Na forma aguda, ao serem ingeridos exageradamente, os carboidratos solúveis fermentam de forma rápida ou aumento no consumo de amido, ocasionam uma redução do pH (<5,8) em decorrência do desequilíbrio na produção de ácidos graxos voláteis (AGVs) ocorrendo um aumento na produção de bactérias lácticas (Gram-positivas *Streptococcus bovis* e *Lactobacillus sp*) alterando a osmolaridade do rúmen, aumentando-a, impedindo a remoção dos AGVs pelo epitélio ruminal ( Neto et al., 2014). O acúmulo de grandes quantidades de AGVs e aumento da acidez no rúmen (pH <5,5), provoca alterações no ambiente ruminal, e um pequeno acúmulo de glicose e D-lactato que provoca a morte bacteriana e a liberação de endotoxinas que ocasiona a acidose aguda ou sistêmica (Portela Santos, 2006).

Pode acometer diversas espécies de ruminantes, entretanto é mais comum em bovinos mantidos em sistemas de confinamento recebendo dietas ricas em carboidratos solúveis (amido, por exemplo). Segundo Bassuino et al. (2018), 17 casos de acidose láctica ruminal foram relatados de forma conclusiva em um estudo no período de janeiro de 2000 a dezembro de 2016, que analisou dados presentes em laudos de necropsia de 322 caprinos. Já segundo Lira et al. (2013), um estudo retrospectivo de janeiro de 2000 a dezembro de 2011 revelou que em caprinos no semiárido nordestino os distúrbios da cavidade ruminoreticular somam 94 casos.

### **3.6.2 Timpanismo ruminal**

A distensão anormal do rúmen-retículo causada pelo acúmulo de gases oriundos da fermentação ruminal, é uma doença comum entre todos os ruminantes conhecida como timpanismo (Portela Santos, 2006). É ligada a fatores que impedem o animal de eliminar os gases produzidos durante a fermentação, como por exemplo falhas no processo de eructação ou na contração muscular do rúmen (Pagani, 2008; Portela Santos, 2006). O timpanismo é classificado em dois tipos: o espumoso e o gasoso.

No timpanismo espumoso, a principal forma de timpanismo em ruminantes, ocorre a formação de uma espuma estável que dificulta a passagem das bolhas de gás pelo estrato do rúmen impedindo, assim, a eliminação dos gases (CO<sub>2</sub> e CH<sub>4</sub>) produzidos. É essa presença de bolhas que inibe o relaxamento da região da cárdia, impedindo o processo de eructação no decorrer da contração secundária. Segundo Portela Santos (2006) essa forma de timpanismo está associada com a ingestão de leguminosas ou dietas ricas em grãos que formam mucopolissacarídeos de origem bacteriana. Pode também estar associado a qualidade e quantidade de saliva produzida, visto que os animais que produzem menos saliva são mais suscetíveis ao timpanismo, em consequência da função exercida pelo bicarbonato salivar na

neutralização de ácidos ruminais mantendo o pH a níveis que não incentivam a produção de espuma (Pagani, 2008).

Geralmente o timpanismo gasoso pode ocorrer mediante a ingestão excessiva de grãos, que promove a produção de altas quantidades de ácidos graxos voláteis, reduzindo o pH e colaborando com a produção de ácido láctico; a diminuição do pH causa atonia ruminal, alta osmolaridade e alta concentração de AG no líquido ruminal, gerando o acúmulo de gases no rúmen (Portela Santos, 2006). O timpanismo gasoso também pode ocorrer por falha no processo de eructação, por conta de obstrução na cárdia e esôfago, como pela ingestão de limões relatada por Panziera et al. (2016).

A prevenção, segundo Portela Santos (2006) está em formular dietas que não coloquem o animal em risco a produção excessiva de gases, reduzem a estabilidade da espuma e auxiliam as contrações ruminais e a eructação. Além disso, a adaptação gradual a dietas com alta quantidade de grãos é importante; outro método é a utilização de variedades de leguminosas que possuam uma taxa de degradação mais lenta e o pastejo em áreas que não sejam de pasto exclusivamente composto por leguminosas.

### **3.6.3 Laminite**

É um processo sistêmico decorrente da acidose ruminal, que promove alterações como o supercrescimento de casco, úlceras e abscessos de sola (Greenough et al., 1990; Giardi, 2016). Apresentando sintomas como dor e tremor muscular intensos, cascos quentes (acima da banda coronária) e relutância do animal em se mover, a laminite é uma enfermidade responsável por perdas na produção (Sabes, 2020).

Quanto aos aspectos clínicos, a laminite pode ser dividida em três fases. Na fase subclínica não há sinais evidentes de ocorrência da enfermidade, principalmente na fase inicial; é um dos principais fatores associados à acidose metabólica, acreditando-se que ao danificar o epitélio ruminal a acidose permita a passagem de toxinas que ao chegar nos cascos pela corrente sanguínea possam ter uma ação direta de toxicidade nos tecidos ou causando diminuição no suprimento de sangue, tornando o tecido do estojo córneo mais suscetível a lesões (Albuquerque, 2023).

A laminite aguda pode desenvolver-se após um quadro de acidose ruminal aguda, que resulta em quadro severo de claudicação por causar uma intensa e súbita inflamação das lâminas dos cascos (Greenough et al., 1990). No exame físico o animal apresenta aumento de sensibilidade e temperatura do casco, além de evitar andar ou andar sobre os carpos e cruzar as pernas (Albuquerque, 2023).

Ao persistir por mais de seis semanas a laminite é considerada crônica, e geralmente não apresenta sinais clínicos mas existem alterações morfológicas no padrão de crescimento dos cascos, apresentando fendas, aumento do comprimento da face dorsal, unhas em tesoura ou em saca-rolha, entre outras modificações (Albuquerque, 2023). A prevenção da laminite está diretamente ligada à prevenção da acidose ruminal (Sabes, 2020).

#### **3.6.4 Abscesso hepático**

Abscesso é uma inflamação purulenta circular delimitada que possui formação de cápsula de tecido conjuntivo e que podem acarretar em diminuição do ganho de peso, na taxa de crescimento e na eficiência alimentar visto que o fígado participa do metabolismo de lipídios e carboidratos (Negri Filho et al., 2014; Cunningham, 1992).

Segundo Negri Filho et al. (2014) os abscessos hepáticos podem ser causados por variados agentes etiológicos que podem chegar ao fígado por diferentes mecanismos como a veia umbilical dos recém-nascidos, veia porta hepática, por infecção ascendente do sistema biliar, artéria hepática (bacteremia) e migração parasitária. Outra forma de ocorrência de um abscesso no fígado é a ruminite, que o enfraquecimento das barreiras físicas facilita a entrada de bactérias ruminais, como as do gênero *Fusobacterium necrophorum*, que é um dos principais agentes etiológicos (Nagaraja et al., 2007).

Segundo Storck et al. (2023) em um abatedouro-frigorífico do estado do Espírito Santo, dentre as três principais causas da condenação de fígado bovino estavam os abscessos hepáticos (31,1% das condenações). Os autores inferem que as condenações representam grande perda econômica para a indústria, e sugerem que seja realizada a diminuição das afecções hepáticas, visando diminuir as perdas econômicas e garantir bem-estar para o animal.

## **4. MATERIAL E MÉTODOS**

### **4.1 Local, animais e dieta**

O experimento foi realizado no Galpão de Confinamento, no Laboratório de Carnes e Laboratório de Nutrição Animal, todos pertencentes ao Departamento de Zootecnia da UFRPE. Os procedimentos experimentais foram realizados seguindo as normas do Conselho Nacional de Controle de Experimentação Animal (CONCEA), todos os procedimentos experimentais seguiram as diretrizes estabelecidas pela Comissão de Ética no Uso de Animais para Pesquisa da Universidade Federal Rural de Pernambuco - CEUA/UFRPE (sob a licença nº 3081110325).

Foram utilizados 32 animais da raça Saanen, com cerca de 3,5 meses de idade e peso vivo médio de 18 a 20 kg. Os animais foram distribuídos em um delineamento inteiramente casualizado.

Os animais foram alojados em baias individuais de madeira, com piso de ripa, com dimensões de 1,20 m x 1,20 m, providas de comedouro e bebedouro individuais. Os animais foram identificados, pesados, tratados contra parasitas, vacinados contra clostridioses e alojados no Galpão Experimental de confinamento. Passaram por um período de adaptação às baias, onde receberam alimentação volumosa à vontade e 200 gramas de concentrado.

As rações foram calculadas para atender ganhos de peso de 150 g/dia (NRC, 2007). As dietas experimentais foram compostas por palma forrageira orelha de elefante, feno de tifton, farelo de soja, milho, farelo de trigo, óleo de linhaça e sal mineral (Tabela 1). As dietas foram fornecidas na forma de ração completa, com fornecimento realizado duas vezes ao dia (8 h e 15 h), à vontade, e o ajuste, realizado diariamente. Foram permitidas sobras de 10 a 15% para os animais para manter o consumo voluntário.

O experimento teve duração de 75 dias, sendo 15 de adaptação e 60 de período experimental propriamente dito.

Os carboidratos totais das dietas foram estimados segundo a equação  $CT = 100 - (\%PB + \%EE + \%MM)$ , enquanto os teores de carboidratos não fibrosos (CNF) foram obtidos segundo Detmann e Valadares Filho (2010).

**Tabela – 1.** Participação dos ingredientes e composição química das dietas experimentais, na base da matéria seca.

<b>Alimentos</b>	<b>Participação dos ingredientes dietas (g/kg)</b>	
	D1	D2
Feno de Tifton	400	100
Palma Orelha de Elefante Mexicana	100	400
Milho triturado	200	180
Farelo de Soja	160	180
Farelo de trigo	100	100
Óleo de linhaça	20	20
Sal mineralizado	20	20
<b>Total</b>	<b>1000</b>	<b>1000</b>
<b>Nutrientes</b>	<b>Composição química das dietas (g/kg)</b>	
	D1	D2
Matéria seca	469	214
Proteína bruta	162	163
Fibra em detergente neutro	391	239
Extrato etéreo	39	39
NDT*	704	703
CNF*	350	481
Carboidratos totais*	741	720


(\*) Estimado a partir de dados do CQBal 4.0

#### **4.2 Abate, coleta e avaliação macroscópica**

Ao final dos 60 dias de confinamento, os animais foram submetidos à dieta hídrica e jejum de sólidos por 16h. Os animais foram insensibilizados com pistola de dardo cativo (Ctrade®, Tec 10 PP) acionado por cartucho de blasto, suspensos em ganchos pelos membros posteriores, sendo realizada a sangria via veia jugular e, após a sangria, foi realizada a esfolagem manual e evisceração.

A esfolagem e evisceração foram conduzidos segundo as normas e recomendações descritas por Cezar e Sousa (2007). Posteriormente, a retirada da cabeça, patas, pele e vísceras, o trato gastrointestinal (TGI)(rúmen/retículo, omaso, abomaso, intestino delgado e

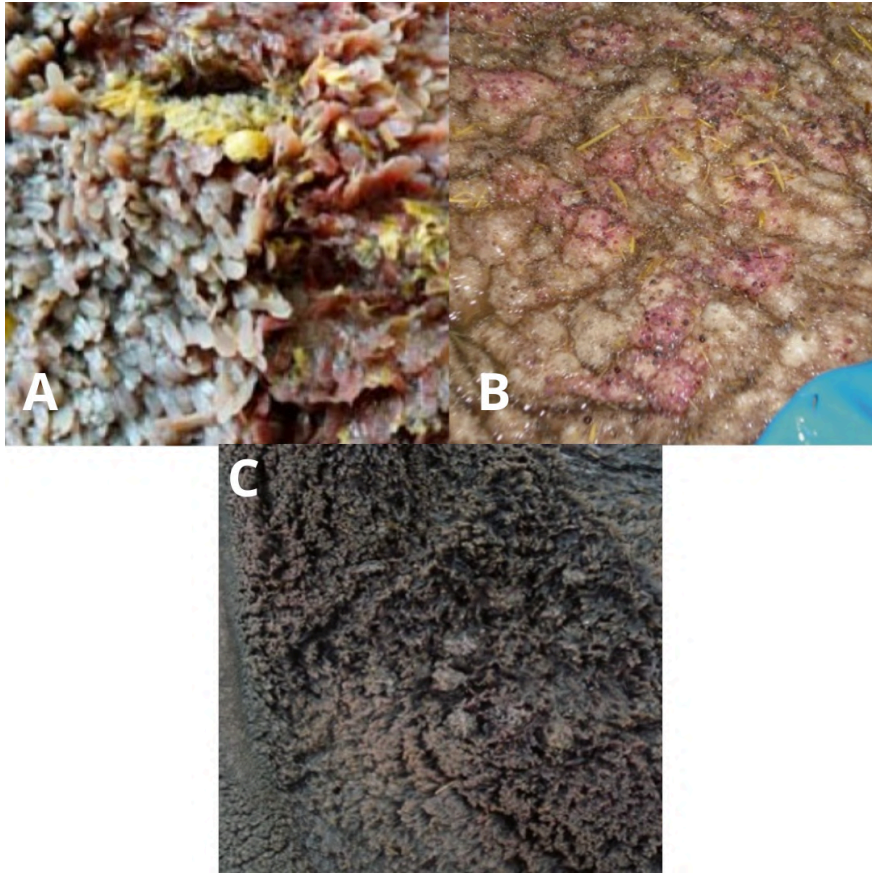
grosso) será pesado cheio e, em seguida, esvaziado, lavado e novamente pesado para obter o conteúdo do trato gastrointestinal (CTGI). Após a pesagem, o rúmen e o fígado foram levados para um local à parte e passaram por avaliação macroscópica e fotografia (Resende Júnior et al. 2006). O rúmen dos animais experimentais foi avaliado conforme descrito por Malafaia & Canella Filho (2019). Foram avaliados a mucosa ruminal (quanto a presença ou ausência de hiperemia, ulceração e/ou cicatrização), quanto ao desenvolvimento (pouco, médio ou muito desenvolvidas) e a forma de apresentação das papilas (atróficas e aglutinadas, com crescimento exagerado e hiperpigmentada). O fígado foi avaliado quanto a presença ou ausência de abscesso e a coloração (vermelho marsala ou amarelado). As fotografias foram realizadas no mesmo local, com o mesmo ângulo de foto, pela mesma câmera e na mesma iluminação.



**Figura 1:** imagens base para avaliação das papilas e mucosa ruminal.

Fonte: Malafaia & Canella Filho (2019)

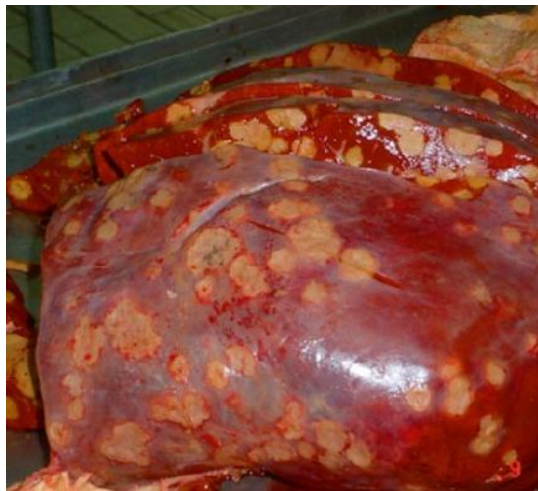A: papilas ruminais com médio desenvolvimento; B: papilas muito desenvolvidas; C: papilas alongadas e com hiperpigmentação; D: hiperemia acentuada à esquerda e mucosa normal de animal a pasto à direita.



**Figura 2:** imagens base para avaliação de papilas e mucosa ruminal.

Fonte: Malafaia & Canella Filho.

A: mucosa com hiperemia; B: ruminite; C: papilas aglutinadas devido hiperqueratinização



**Figura 3:** imagens base para avaliação de abscesso hepático.

Fonte: Malafaia & Canella Filho.

## 5. RESULTADOS E DISCUSSÃO

Dos 32 animais que tiveram o rúmen avaliado, nenhum apresentou lesão ou processo cicatricial que pudesse indicar distúrbios nutricionais. Quanto aos animais avaliados que estavam submetidos a D1, baixa proporção de palma, foi observado coloração mais clara do rúmen no geral, apesar de alguns exemplares demonstrarem áreas mais escuras (Figura 4). Os animais que consumiram D2, alta proporção de palma, demonstraram coloração mais escura e papilas mais desenvolvidas (Figura 5), quando comparados aos da D1.

**Tabela 2** – Avaliação macroscópica do rúmen de caprinos Saanen confinados, recebendo dietas contendo palma forrageira e suplementação com óleo de linhaça

	D1	%	D2	%
Total (n)	16	100	15	100
Papilas pouco desenvolvimento	2	12,5	0	0
Papilas médio desenvolvimento	14	87,5	4	26,7
Papilas muito desenvolvidas	0	0	11	73,3
Mucosa com ulceração	0	0	0	0
Mucosa com cicatrização	0	0	0	0
Papilas atróficas e aglutinadas	0	0	0	0
Papilas com crescimento exagerado e hiperpigmentadas	0	0	0	0

D1= dieta com 100 g/kg de palma forrageira;

D2= dieta com 400 g/kg de palma forrageira.

As variações encontradas no rúmen estão associadas a composições diferentes das dietas (Malafaia, 2014). A PF é rica em CNF, em principal a pectina, que por possuir uma taxa de fermentação muito alta, influencia a produção de ácidos graxos de cadeia curta (AGCC) (Silva, 2020). O maior estímulo, causado pela maior fermentação ruminal e, conseqüentemente, maior formação de AGCC (Silva, 2024b) nos animais que receberam a D2 é uma explicação para o maior desenvolvimento de papilas encontrado, sendo possível que quanto maior a quantidade de AGCC maior precisa ser a papila ruminal para absorvê-los.


Segundo Neiva et al. (2006) que avaliou a membrana do rúmen de ovinos alimentados com palma forrageira (inclusão de 60%, 47,5%, 34,8% de PF associadas a capim-elefante e ração concentrada), macroscopicamente os animais que consumiram a dieta com palma forrageira e concentrado apresentaram papilas mais desenvolvidas e mucosa de coloração

amarelada, no entanto os animais do grupo controle (feno de capim-elefante e concentrado) demonstraram papilas menores e mucosa verde-amarronzada. Posteriormente no estudo os autores inferem que o aumento nas papilas nos animais que eram alimentados com palma se dá pela maior produção de propionato na fermentação ruminal da PF no rúmen, os resultados encontrados nesta pesquisa também indicam que os animais que consumiram a D2 (maior quantidade de PF) apresentaram papilas mais desenvolvidas (Figura 6 e Tabela 2).

Silva et al. (2020b) avaliando diferentes genótipos de palma forrageira, observaram que os animais alimentados com palma forrageira orelha de elefante mexicana (POEM) apresentaram aumento na altura das papilas ruminais. Os autores hipotetizaram que o aumento papilar se deu como método do organismo para compensar a dificuldade em absorver os produtos finais da fermentação.

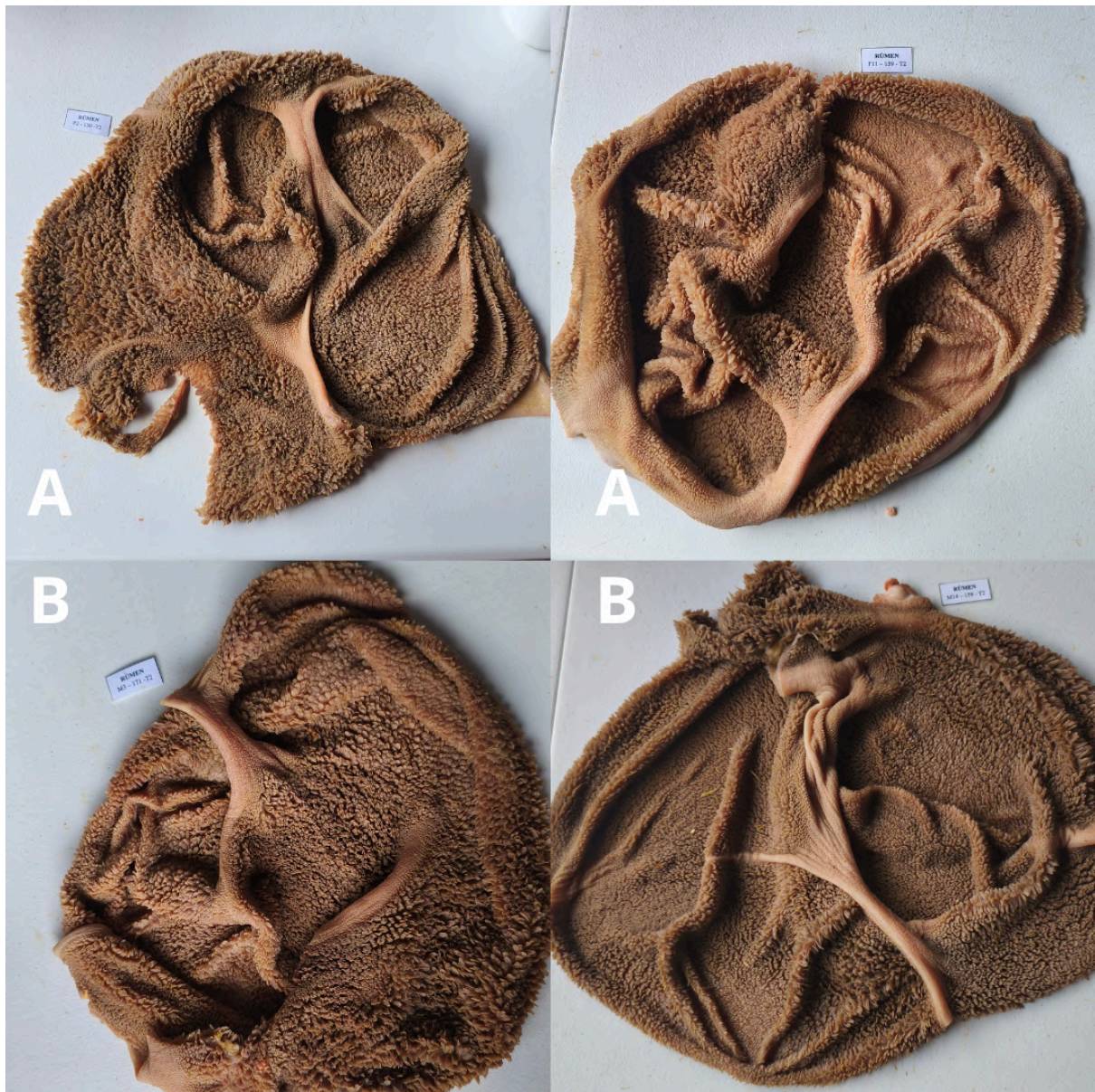
Malafaia (2014) afirma que a acidez ruminal crônica, leva ao crescimento exagerado e posteriormente aglutinação das papilas ruminais, que como um achado macroscópico investigado de forma histológica revela paraqueratose. No entanto, não obstante ao alto teor de carboidratos não fibrosos na dieta com 40% de palma, não foram encontrados indícios de paraqueratose nos rúmens avaliados.

Indícios macroscópicos encontrados por Viana et al. (2022) em bovinos confinados como presença de hiperemia (áreas avermelhadas), úlceras, hiperqueratose (áreas mais espessas do epitélio ruminal), neoplasias ou abscessos são indicativos de distúrbios nutricionais relacionados tanto a alterações bruscas na dieta quanto a suscetibilidade individual do animal; e nenhum desses indícios ou semelhantes foram encontrados no presente estudo.



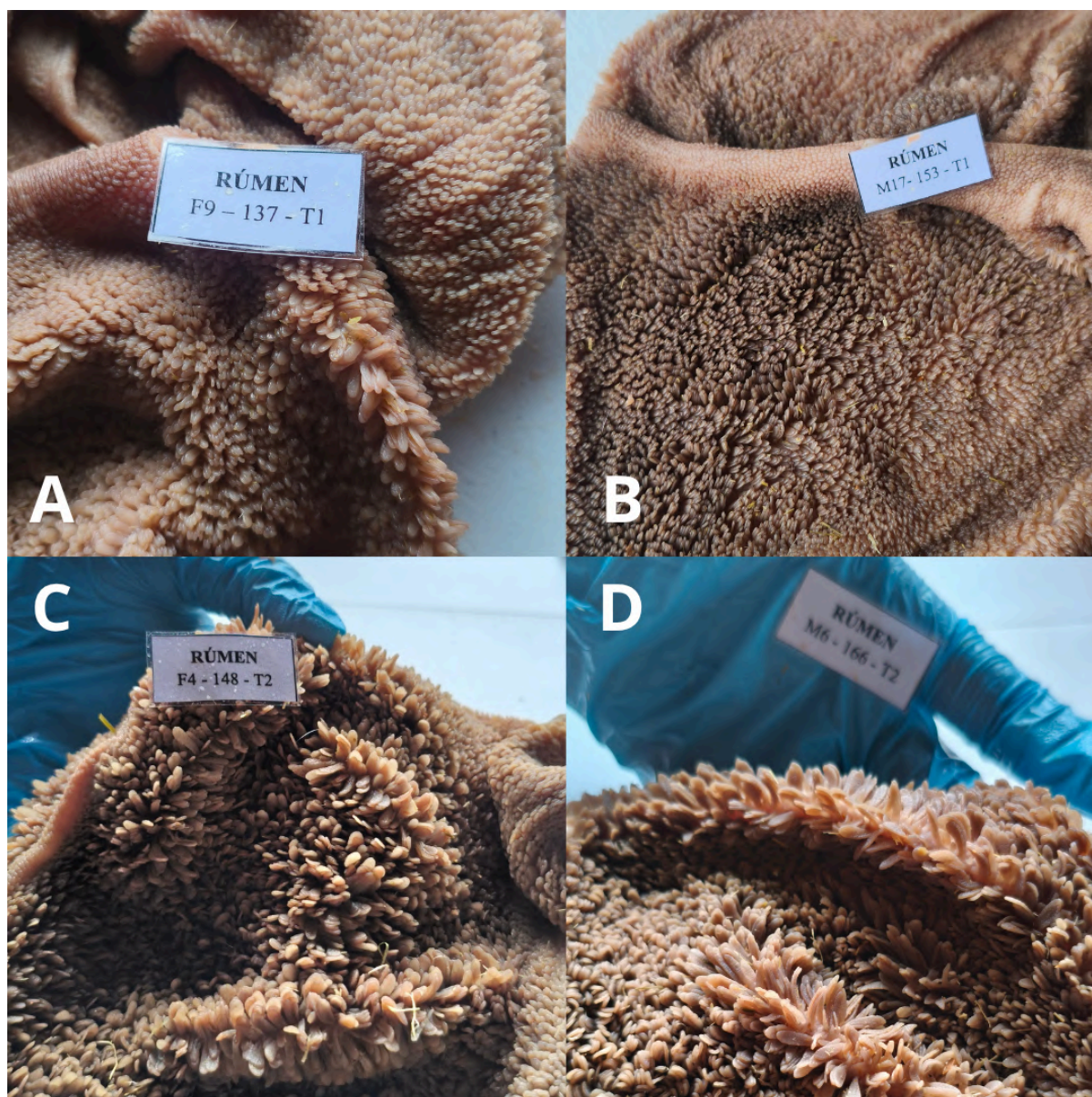
**Figura 4:** Rúmens representativos dos animais submetidos à dieta 1.

A: machos. B: fêmeas.



**Figura 5:** Rúmens representativos dos animais submetidos à dieta 2.

A: fêmeas. B: machos.



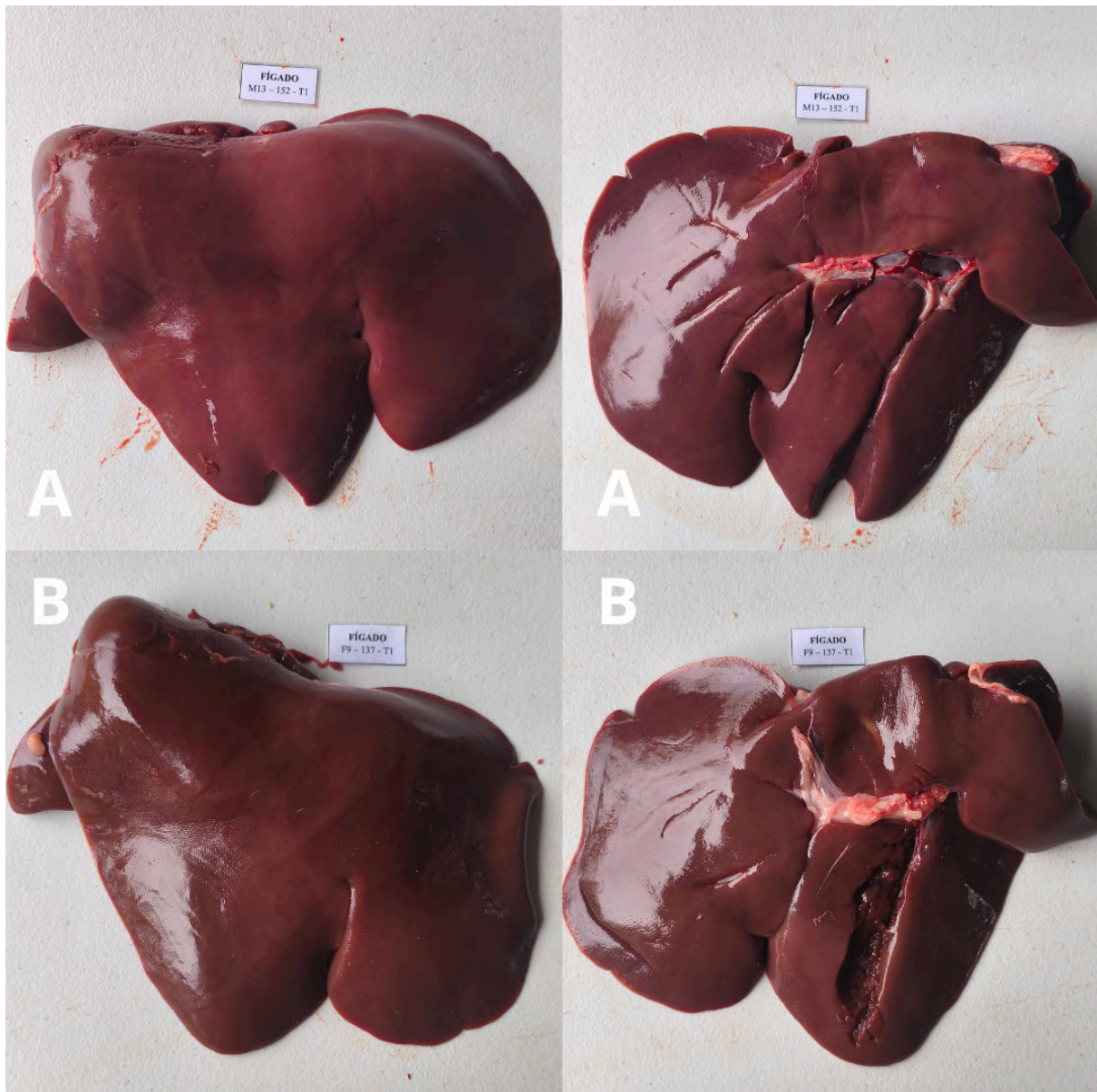
**Figura 6:** Diferença no crescimento de papilas entre as dietas.

A: fêmea, dieta 1; B: macho, dieta 1 ; C: fêmea, dieta 2; D: macho, dieta 2.

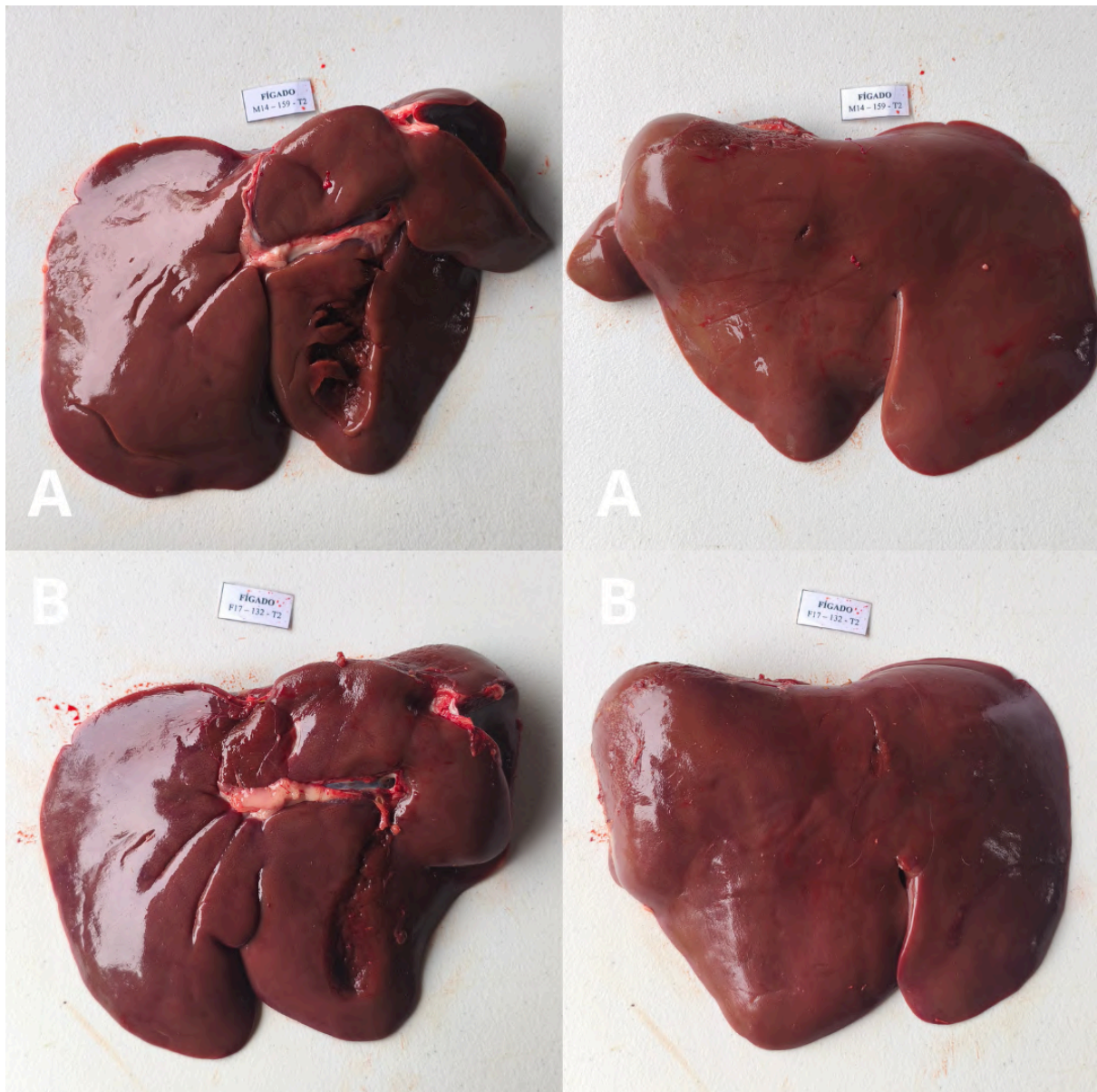
A avaliação macroscópica do fígado dos 32 animais não diferiu significativamente quanto a características morfológicas e de coloração entre as dietas experimentais, sugerindo que a associação de palma forrageira com óleo de linhaça não causa alterações visíveis. Os resultados encontrados por Silva et al. (2017) ao avaliar a histopatologia e morfometria do fígado de ovinos alimentados com variedades de palma forrageira (miúda e OEM) demonstram que nas dietas com PF os hepatócitos apresentaram alterações relevantes quando comparados à dieta controle, e levam a crença de que é necessário a investigação de forma microscópica do fígado para averiguar se existe a presença de alterações nos hepatócitos.

Ao não conseguir satisfazer suas necessidades energéticas, o animal inicia o processo de mobilização de gordura (Novais et al., 2009). Ocorrendo um desequilíbrio entre a captação de ácidos graxos pelo fígado e sua utilização, pois a taxa de formação de triglicerídeos hepáticos supera a velocidade de oxidação dos ácidos graxos de cadeia longa e a produção e liberação das lipoproteínas de densidade muito baixa (VLDL) para a circulação periférica, gerando no animal um quadro de fígado gorduroso (Portela Santos, 2006). Nesta pesquisa os animais não ficaram suscetíveis a este tipo de déficit pois as dietas foram formuladas para atender aos seus requisitos nutricionais, validando assim o resultado encontrado da ausência de indícios de esteatose hepática.

Considerando a ausência das formas de ocorrência (ruminite e agentes etiológicos variados) de um abscesso hepático como as descritas por Negri Filho et al., (2014), e falta de confirmação visual da existência da enfermidade, pode-se concluir que as dietas formuladas de forma experimental, não levam ao desenvolvimento do distúrbio.



**Figura 7:** Fígados representativos dos animais submetidos à dieta 1.  
A: macho. B: fêmea.



**Figura 8:** Fígados representativos dos animais submetidos à dieta 2.  
A: macho. B: fêmea.

## 6. CONCLUSÃO

A substituição do feno de capim tifton por palma orelha de elefante mexicana associada ao óleo de linhaça promoveu maior desenvolvimento das papilas ruminais, sem causar danos ao epitélio ruminal e ao fígado de caprinos em crescimento.

## 7. REFERÊNCIAS

ALBUQUERQUE, Laís Bastos. **LAMINITE EM BOVINOS: o que sabemos e o que falta saber?** [s.l.: s.n.], 2023.

ALVES, Aldivan; PASCOAL, Leonardo; CAMBUÍ, Gabriela; *et al.* Fibra para ruminantes: Aspecto nutricional, metodológico e funcional. **PubVet**, v. 10, n. 7, p. 568–579, 2016. Disponível em: <<http://dx.doi.org/10.22256/pubvet.v10n7.568-579>>.

BARBOZA, Samara da Costa Ribeiro; DE OLIVEIRA, Juliana Silva; DE CARVALHO SOUZA, Mariah Tenorio; *et al.* Ovinos submitted to diets containing cassava foliage hay and spineless cactus forage: histological changes in the digestive and renal systems. **Tropical animal health and production**, v. 51, n. 6, p. 1689–1697, 2019. Disponível em: <<http://dx.doi.org/10.1007/s11250-019-01863-9>>.

BASSUINO, Daniele M.; KONRADT, Guilherme; BIANCHI, Matheus V.; *et al.* Causes of death in goats in Rio Grande do Sul state, Brazil: analysis of 322 cases (2000-2016). **Pesquisa veterinária brasileira [Brazilian journal of veterinary research]**, v. 38, n. 11, p. 2080–2087, 2018. Disponível em: <<http://dx.doi.org/10.1590/1678-5150-pvb-5765>>.

BISPO, Safira Valença; FERREIRA, Marcelo de Andrade; VÉRAS, Antonia Sherlânea Chaves; *et al.* Palma forrageira em substituição ao feno de capim-elefante: efeito sobre consumo, digestibilidade e características de fermentação ruminal em ovinos. **Revista Brasileira de Zootecnia**, v. 36, n. 6, p. 1902–1909, 2007. Disponível em: <<http://dx.doi.org/10.1590/s1516-35982007000800026>>.

CÂNDIDO, Magno José Duarte; DA SILVEIRA ALVES, Francisco Gleyson; DOS SANTOS NETO, Clemente Fernandes; *et al.* Principais espécies de Cynodon. In: SANTOS, Mércia Virginia Ferreira dos; NEIVA., José Neuman Miranda (Orgs.). **Culturas forrageiras no Brasil [livro eletrônico]: uso e perspectivas**. Visconde do Rio Branco, MG : Suprema Gráfica, 2022, p. 61–88.

CARDOSO, Daniel Barros; CARVALHO, Francisco Fernando Ramos de; MEDEIROS, Geovergue Rodrigues de; *et al.* Levels of inclusion of spineless cactus (*Nopalea cochenillifera* Salm Dyck) in the diet of lambs. **Animal feed science and technology**, v. 247, p. 23–31, 2019. Disponível em: <<http://dx.doi.org/10.1016/j.anifeedsci.2018.10.016>>.

CARVALHO, Isabela Pena Carvalho de. **Fontes lipídicas na terminação de novilhos de corte em pastejo**. UNIVERSIDADE ESTADUAL PAULISTA – UNESP, Jaboticabal, SP, 2012.

CEZAR, M. F., SOUSA, W. H. **Carcaças Ovinas E Caprinas: Obtenção, Avaliação E Classificação**. [s.l.]: Uberaba: Editora Agropecuária Tropical, 2007.

CUNNINGHAM. **Tratado de Fisiologia Veterinária**. Rio de Janeiro, RJ: Guanabara Koogan S.A., 1992.

DETMANN, E.; VALADARES FILHO, S. C. On the estimation of non-fibrous carbohydrates in feeds and diets. **Arquivo brasileiro de medicina veterinária e zootecnia**, v. 62, n. 4, p. 980–984, 2010. Disponível em: <<http://dx.doi.org/10.1590/s0102-09352010000400030>>.

DIAS, Francisca Mônica Couras. **Alterações teciduais do fígado de ovinos alimentados com genótipos de palma forrageira resistentes à cochonilha-do-carmim (*dactylopius opuntiae*)**. Universidade Federal Rural de Pernambuco, Programa de PósGraduação em Ciência Animal e Pastagens, 2021.

DUKES, H. H. **Fisiologia dos animais domésticos**. Rio de Janeiro, RJ: GEN Guanabara Koogan, 2017.

DYCE, K. M. **Tratado de Anatomia Veterinária**. 5. ed. Rio de Janeiro, RJ: GEN: Gupo editorial nacional, 2021.

FROTA, M. N. L. da; CARNEIRO, M. S. de S.; CARVALHO, G. M. C.; *et al.* **Palma forrageira na alimentação animal**. Teresina, PI: Embrapa Meio-Norte, 2015. Disponível em: <<http://www.infoteca.cnptia.embrapa.br/infoteca/handle/doc/1037123>>.

FURLAN, R. L.; MACARI, M.; FARIA FILHO, D. E. D. E. Anatomia e fisiologia do trato gastrointestinal. *In*: BERCHIELLE, T. T.; PIRES, A. V.; OLIVEIRA, S. G. de (Orgs.). **Nutrição de ruminantes**. Jaboticabal, SP: Funep, 2006, p. 583.

GAMA, Marco A. S.; DE PAULA, Talita A.; VÉRAS, Antônia S. C.; *et al.* Partially replacing sorghum silage with cactus (*Opuntia stricta*) cladodes in a soybean oil-supplemented diet markedly increases trans-11 18:1, cis-9, trans-11 CLA and 18:2 n-6 contents in cow milk. **Journal of animal physiology and animal nutrition**, v. 105, n. 2, p. 232–246, 2021. Disponível em: <<http://dx.doi.org/10.1111/jpn.13466>>.

GETTY, Robert. **Sisson/Grossman: anatomia dos animais domésticos**. [s.l.]: Grupo Editorial Nacional - GEN, 2008.

GIRARDI, Annita Morais. **ACIDOSE RUMINAL SUBAGUDA EM OVINOS SANTA INÊS: ESTUDO CLÍNICO, LABORATORIAL E AVALIAÇÃO DA LAMINITE POR TERMOGRAFIA INFRAVERMELHA E RADIOLOGIA DIGITAL**. UNIVERSIDADE ESTADUAL PAULISTA – UNESP, 2016.

GREENOUGH, P. R.; VERMUNT, J. J.; MCKINNON, J. J.; *et al.* Laminitis-like changes in the claws of feedlot cattle. **The Canadian veterinary journal. La revue veterinaire canadienne**, v. 31, n. 3, p. 202–208, 1990.

IBGE, Instituto Brasileiro de Geografia e Estatística. **Produção Agropecuária**. Gov.br. Disponível em: <<https://www.ibge.gov.br/explica/producao-agropecuaria/caprinos/pe>>. Acesso em: 4 jul. 2025.

INÔ, Claudiney Felipe Almeida; SOUZA, Bonifácio Benício de; SILVA, Maycon Rodrigues da; *et al.* Adversidades e inovações no uso de gorduras para a nutrição de ruminantes: revisão bibliográfica. **OBSERVATÓRIO DE LA ECONOMÍA LATINOAMERICANA**, v. 23, n. 4, p. e9550, 2025. Disponível em: <<http://dx.doi.org/10.55905/oelv23n4-077>>.

KUMAR, Mangesh. By pass fat in animal feeding-A review. **Jornal of Entomology and Zoology Studies**, p. 2251–2255, 2017.

KUMAR, Vinay. **Robbins & Cotran Patologia - Bases Patológicas Das Doencas**. 8. ed. [s.l.]: Elsevier Editora Ltda, 2010.

LIMA, Talma Jordana; COSTA, Roberto Germano; DE MEDEIROS, Geovergue Rodrigues; *et al.* Ruminant and morphometric parameters of the rumen and intestines of sheep fed with increasing levels of spineless cactus (*Nopalea cochenillifera* Salm-Dyck). **Tropical animal health and production**, v. 51, n. 2, p. 363–368, 2019. Disponível em: <<http://dx.doi.org/10.1007/s11250-018-1697-1>>.

MACEDO, Amélia; ARAÚJO, Gherman Garcia Leal de; DEON, Diana Signor; *et al.* Agricultura bioasalina, micorrizas arbusculares e carbono do solo no semiárido: 1. cultivo de palma forrageira adubada com esterco caprino. **Research, Society and Development**, v. 11, n. 8, p. e27711823541, 2022. Disponível em: <<http://dx.doi.org/10.33448/rsd-v11i8.23541>>.

MAIA, Fábio José; BRANCO, Antonio Ferriani; MOURO, Gisele Fernanda; *et al.* Inclusão de fontes de óleo na dieta de cabras em lactação: digestibilidade dos nutrientes e parâmetros ruminais e sanguíneos. **Revista Brasileira de Zootecnia**, v. 35, n. 4, p. 1496–1503, 2006. Disponível em: <<http://dx.doi.org/10.1590/s1516-35982006000500032>>.

MALAFAIA, Pedro. **ASPECTOS NUTRICIONAIS E CLÍNICO-PATOLÓGICOS DE BOVINOS DE CORTE CRIADOS SOB DOIS SISTEMAS DE CONFINAMENTO E SEU IMPACTO ECONÔMICO**. 2014. Disponível em: <<http://dx.doi.org/10.13140/RG.2.1.3882.0006>>.

MALAFAIA, Pedro; CANELLA FILHO, Camillo F. C. **INTRODUÇÃO À CLÍNICA MÉDICA E PRINCIPAIS ENFERMIDADES DE BOVINOS, NO SUL DOS ESTADOS DE MINAS GERAIS E RIO DE JANEIRO**. [s.l.: s.n.], 2019.

MENDONÇA, Ana Paula Abreu. **Aspectos clínicos e histopatológicos do carcinoma hepatocelular (chc) em vaca: relato de caso**. [s.l.: s.n.], 2017. Disponível em: <<http://ri.ufrb.edu.br/jspui/handle/123456789/2000>>.

NAGARAJA, T. G.; LECHTENBERG, Kelly F. Liver abscesses in feedlot cattle. The Veterinary clinics of North America. **Food animal practice**, v. 23, n. 2, p. 351–69, ix, 2007. Disponível em: <<http://dx.doi.org/10.1016/j.cvfa.2007.05.002>>.

NATIONAL RESEARCH COUNCIL. **NRC. Nutrient requirements of small ruminants: sheep, goats, cervids, and new world camelids**. Washingtgon, D.C.: National Academy of Science., 2007.

NEGRI FILHO, Luiz Carlos; BORGES, Marcelo Henrique Favaro; BRONKHORST, Dalton Evert; *et al.* Liver abscess in cattle slaughter coming from 14 counties of north central mesorregion of Parana. **Revista brasileira de higiene e sanidade animal**, v. 8, n. 3, 2014. Disponível em: <<http://dx.doi.org/10.5935/1981-2965.20140119>>.

NEIVA, Gentileza Santos Martins; DA MOTA, Diógenes Luís; BATISTA, Ângela Maria Vieira; *et al.* Mucous membrane of the Rumen of ovines, fed with spineless, forrage cactus or palm (Barbary fig) (*Opuntia ficus indica* mil): Hystochemical study by means of light microscopy. **Revista internacional de morfologia [International journal of morphology]**, v. 24, n. 4, 2006. Disponível em: <<http://dx.doi.org/10.4067/s0717-95022006000500034>>.

NOVAIS, Ernane de Paiva Ferreira; RECKZIEGEL, Guilherme Carneiro; PALERMO, João Gabriel Cesar; *et al.* BIOPSIA HEPÁTICA NO DIAGNÓSTICO DA ESTEATOSE EM OVINOS. **Ciência animal**, p. 398–403, 2009.

OLIVEIRA, Leandro Silva. **CARACTERÍSTICAS E SUSTENTABILIDADE DE SISTEMAS DE PRODUÇÃO DE CAPRINOS LEITEIROS NO NORDESTE DO BRASIL**. UNIVERSIDADE ESTADUAL PAULISTA – UNESP, Jaboticabal, SP, 2020.

PAGANI, João Alberto Barbosa (Org.). **TIMPANISMO EM RUMINANTES**. [s.l.]: **REVISTA CIENTÍFICA ELETÔNICA DE MEDICINA VETERINÁRIA**, 2008.

PANZIERA, Welden; KONRADT, Guilherme; BASSUINO, Daniele M.; *et al.* Timpanismo em bovinos, secundário à obstrução esofágica por Citrus limon (limão siciliano). **Pesquisa veterinária brasileira [Brazilian journal of veterinary research]**, v. 36, n. 5, p. 397–400, 2016. Disponível em: <<http://dx.doi.org/10.1590/s0100-736x2016000500007>>.

PEREIRA, Odilon Gomes; RIBEIRO., Karina Guimarães. Fenação de plantas forrageiras. *In*: SANTOS, M. V. F. dos; NEIVA, José Neuman Miranda (Orgs.). **Culturas forrageiras no Brasil [livro eletrônico] : uso e perspectivas**. Visconde do Rio Branco, MG : Suprema gráfica, 2022, p. 463–494.

PORTELA SANTOS, José Eduardo. Distúrbios metabólicos. *In*: BERCHIELLI, Telma Teresinha; PIRES, Alexandre Vaz; OLIVEIRA, Simone Gisele de (Orgs.). **Nutrição de ruminantes**. Jaboticabal, SP: Funep, 2006, p. 423–492.

RESENDE JÚNIOR, J. C.; PEREIRA, M. N.; BÔER, H.; *et al.* Comparison of techniques to determine the clearance of ruminal volatile fatty acids. **Journal of dairy science**, v. 89, n. 8, p. 3096–3106, 2006. Disponível em: <[http://dx.doi.org/10.3168/jds.S0022-0302\(06\)72584-X](http://dx.doi.org/10.3168/jds.S0022-0302(06)72584-X)>.

SABES, Amanda Festa. Acidose ruminal subaguda: aspectos clínicos, diagnóstico e prevenção. **Revista Interdisciplinar de Saúde e Educação**, v. 1, n. 1, p. 90–106, 2020. Disponível em: <<http://dx.doi.org/10.56344/2675-4827.v1n1a20206>>.

SANTANA NETO, José Adelson; OLIVEIRA, Vinicius da Silva; SANTOS, Ana Caroline Pinho dos; *et al.* Metabolic disorders in ruminantes - A Review. **Revista brasileira de higiene e sanidade animal**, v. 8, n. 4, 2014. Disponível em: <<http://dx.doi.org/10.5935/1981-2965.20140141>>.

SANTOS, Mércia Virginia Ferreira dos; DE ALMEIDA SOUZA, Rayanne Thalita; DUBEUX, José Carlos Batista, Jr; *et al.* Palma forrageira, reserva estratégica. *In*: SANTOS, M. V. F. dos; NEIVA, José Neuman Miranda (Orgs.). **Culturas forrageiras no Brasil [livro eletrônico] : uso e perspectivas**. Visconde do Rio Branco, MG : Suprema Gráfica, 2022, p. 199–230.

SANTOS, Willyane de Souza; ALBUQUERQUE, Héldon José Oliveira; ALBUQUERQUE, Hidelberg Oliveira; *et al.* Diagnóstico da cadeia produtiva de caprinos e ovinos no Brasil e na região Nordeste. **Brazilian Journal of Development**, v. 9, n. 7, p. 21283–21303, 2023. Disponível em: <<http://dx.doi.org/10.34117/bjdv9n7-006>>.

SILVA, Francisco de Assis França Dantas da. **Comportamento ingestivo e desempenho de cabras suplementadas com óleo de linhaça**. [s.l.: s.n.], 2019. Disponível em: <<http://repositorio.ufpb.br/jspui/handle/123456789/16635>>.

SILVA, Gislaine Ferreira da. **Utilização do óleo de linhaça (*Linum usitatissimum* L.) na alimentação animal.** [s.l.: s.n.], 2020. Disponível em: <<https://repositorio.ufpb.br/jspui/handle/123456789/26370>>.

SILVA, Suellen Maria Costa da. **Histopatologia e morfometria do fígado de ovinos alimentados com palma forrageira resistente à cochonilha do carmim.** 2017. Universidade Federal Rural de Pernambuco, Programa de PósGraduação em Ciência Animal e Pastagens, Recife, PE, 2017.

SILVA, Tomás Guilherme Pereira da; BATISTA, Ângela Maria Vieira; GUIM, Adriana; *et al.* Histomorphometric changes of the fore-stomach of lambs fed with diets containing spineless cactus genotypes resistant to *Dactylopius* sp. **Tropical animal health and production**, v. 52, n. 3, p. 1299–1307, 2020. Disponível em: <<http://dx.doi.org/10.1007/s11250-019-02129-0>>.

SILVA, Luiz Wilker Lopes D. A. **FONTES LIPÍDICAS ASSOCIADAS A PALMA ORELHA DE ELEFANTE MEXICANA (*OPUNTIA STRICTA* HAW (HAW)) NA ALIMENTAÇÃO DE OVINOS EM CONFINAMENTO.** Universidade Federal Rural de Pernambuco, Programa de PósGraduação em Ciência Animal e Pastagens, Recife, PE, 2024.

SILVA, Salmo Olegário Lima D. A. **GÉRMEN INTEGRAL EXTRAGORDO DE MILHO ASSOCIADO À PALMA FORRAGEIRA PARA OVINOS DE CORTE.** Universidade Federal Rural de Pernambuco, Programa de PósGraduação em Ciência Animal e Pastagens, Recife, PE, 2024.

SOUSA, Sheila Vilarindo de. **LIPÍDIOS EM DIETAS PARA RUMINANTES E SEUS EFEITOS SOBRE A QUALIDADE DA CARNE.** **Veterinaria e Zootecnia**, v. 29, p. 1–12, 2022. Disponível em: <<http://dx.doi.org/10.35172/rvz.2022.v29.692>>.

STORCK, A. J. C. F.; ANDRADA, C. D. G.; ROSSI, G. A. M. **PRINCIPAIS LESÕES ASSOCIADAS ÀS CONDENAÇÕES DE FÍGADO BOVINO EM UM ABATEDOURO-FRIGORÍFICO.** **Ars Veterinaria**, v. 39, n. 3, p. 53–58, 2023. Disponível em: <<http://dx.doi.org/10.15361/2175-0106.2023v39n3p53-58>>.

TAVARES, Alcilene Maria Andrade; VÉRAS, Antonia Sherlânea Chaves; BATISTA, Ângela Maria Vieira; *et al* (Orgs.). **Níveis crescentes de feno em dietas à base de palma forrageira para caprinos em confinamento: comportamento ingestivo.** [s.l.]: **Acta Scientiarum. Animal Sciences**, 2005.

VAN CLEEF, Eric; PATIÑO, René; NEIVA, Arnaldo, Jr; *et al.* Distúrbios metabólicos por manejo alimentar inadequado em ruminantes: novos conceitos. **Revista Colombiana de Ciencia Animal - RECIA**, p. 319–341, 2009. Disponível em: <<http://dx.doi.org/10.24188/recia.v1.n2.2009.376>>.

VAN SOEST, Peter J. **Nutritional Ecology of the Ruminant (2nd edition).** [s.l.]: Comstock, 1994.

VIANA, Paulo Roberto Lucas; VIANA, Letícia Fleury; ARAÚJO, Gustavo Henrique Marques; *et al.* Descrição macroscópica e microscópica das lesões ruminais em bovinos confinados. **Ciência animal brasileira**, v. 23, 2022. Disponível em: <<http://dx.doi.org/10.1590/1809-6891v23e-73109p>>.

XUE, Benchu; HONG, Qionghua; LI, Xiang; *et al.* Hepatic injury induced by dietary energy level via lipid accumulation and changed metabolites in growing semi-fine wool sheep. **Frontiers in veterinary science**, v. 8, p. 745078, 2021. Disponível em: <<http://dx.doi.org/10.3389/fvets.2021.745078>>.

YÁÑEZ, Enrique Alejandro; RESENDE, Kleber Tomás de; FERREIRA, Ângela Cristina Dias; *et al.* Restrição alimentar em caprinos: rendimento, cortes comerciais e composição da carcaça. **Revista Brasileira de Zootecnia**, v. 35, n. 5, p. 2093–2100, 2006. Disponível em: <<http://dx.doi.org/10.1590/s1516-35982006000700029>>.